Lane Medical Library

Ueber Pseudoaorteninsufficienz.

INAUGURAL-DISSERTATION

WELCHE

ZUR ERLANGUNG DER DOCTORWÜRDE

IN DER

MEDICIN UND CHIRURGIE

MIT ZUSTIMMUNG

DER MEDICINISCHEN FACULTÄT

DER

FRIEDRICH-WILHELMS-UNIVERSITÄT ZU BERLIN

am 14. Juli 1893

NEBST DEN ANGEFÜGTEN THESEN

ÖFFENTLICH VERTHEIDIGEN WIRD

DER VERFASSER

Rudolf Lennhoff

Arzt

aus Lüdenscheid in Westfalen.

OPPONENTEN:

Hr. Dd. med. R. Staby, Arzt in Berlin.
- Dd. med. M. Borchardt, Arzt in Charlottenburg.
- W. Becher, Arzt in Berlin.

BERLIN.

Buchdruckerei von Gustav Schade (Otto Francke).

Linienstrasse 158.

Meiner Mutter

und dem

Andenken meines seligen Vaters.

Digitized by the Internet Archive
in 2026

https://archive.org/details/ueberpseudoaorte0000rudo

Unter den Erkrankungen des Herzens ist keine so constant in ihren Erscheinungen, keine so charakteristisch in ihren Hauptsymptomen, wie die Insufficienz der Aortenklappen. Schon aus dem blossen Anblick des entkleideten Kranken kann man meist die Diagnose stellen, so dass man in vielen Fällen das Gefühl und das Gehör nur in Anspruch nimmt, um sich von der Richtigkeit der bereits gefassten Meinung zu überzeugen.

Man ist berechtigt, dem Gang der Untersuchung folgend, die Symptome der Aorteninsufficienz in drei Gruppen zu zerlegen:

1. die an der Peripherie,
2. die am Herzen,
3. die an der Austrittsstelle der Aorta wahrnehmbaren.

Die Erscheinungen am Körper sind verschieden, je nach vorhandener oder gestörter Compensation. In letzterem Falle sieht man einen Patienten mit gedunsenem Gesicht, schwer nach Athem ringend, die Haut fahl, zum Theil mehr oder weniger cyanotisch, der Blick geängstigt; die Schultern sind hochgezogen, der Thorax

hebt und senkt sich schnell und mühevoll. Diese Symptome fehlen, so lange die Insufficienz ausgeglichen ist, dabei kann dieselbe an sich sehr hochgradig sein. In der Poliklinik von Herrn Professor Dr. Litten, in der wir unsere Beobachtungen machten, war ein Patient, der trotz einer ausgedehnten Aorteninsufficienz viele Jahre lang ohne Beschwerden bei Neubauten grosse Lasten von Steinen bis in die obersten Stockwerke trug.

Die charakteristischen Erscheinungen seitens des peripherischen Gefässsystems sind:

Hüpfen peripherischer Arterien, so der Art. radialis und brachialis, welches bei nahezu rechtwinklig gebeugtem Arm am besten wahrnehmbar ist, und sich oft von der Ellenbeuge bis fast zur Achselhöhle erstreckt.

Pulsation der Carotiden, der Temporalis, der oberflächlichen Arterien an Hand- und Fussrücken.

Puls beschleunigt, schnellend und nicht zu unterdrücken, mit der charakteristischen Curve, ebenso jäh ansteigend, als abfallend; das Arterienrohr stark gespannt, ohne aber die für andere Formen linksseitiger Herzhypertrophie charakteristische Härte zu zeigen.

Ueber den Carotiden Schwirren, der Pulsus vibrans, am besten zu fühlen, wenn der Untersucher von hinten beiderseits die Hände flach auflegt, so dass die Fingerspitzen bis zur Clavicula reichen

und die volaren Theile über der Carotis liegen, und indem man dann einen mehr oder weniger starken Druck auf das Gefäss ausübt.

An den Fingernägeln, oder besser an einer mit dem Hörrohr roth geriebenen Stelle der Stirnhaut, beziehungsweise des Rachens, Capillarpuls, und dieser verschieden modificirt.

Die Gegend des Herzens ist vorgewölbt, der Spitzenstoss ausserhalb der Mammillarlinie und weit nach abwärts, sehr stark hebend, oft in handtellergrossem Umkreis Pulsation verbreitend.

Mehr oder weniger sichtbare Pulsation im 2. Intercostalraum, rechts neben dem Sternum und im Jugulum, an beiden Stellen zuweilen Schwirren fühlbar.

Auscultatorisch findet man über der Aorta ein diastolisches Geräusch, neben dem Sternum im 2. Intercostalraum rechts, oder etwas tiefer links, und über dem ganzen Sternum, besonders dicht über dem Schwertfortsatz; ein ähnliches Geräusch häufig über den Carotiden.

Tönen der Art. radialis, Doppelton über der Art. femoralis, bei künstlichem Druck auf dieselbe sich in Geräusch verwandelnd. (Ueber die beiden letzten Symptome finden sich in den Lehrbüchern die verschiedensten Angaben; wir haben über der Carotis meist einen mit der Herzsystole synchronen Ton, und ein diasto-

lisches Geräusch gehört, über der Femoralis aber die Erscheinungen als sehr unzuverlässig gefunden.)

Müssen nun alle diese Symptome vorhanden sein, wenn mit Sicherheit die Diagnose auf Aorteninsufficienz gestellt werden soll, oder genügen einzelne, und welche? Können sie andrerseits sämmtlich, oder zum Theil, auch bei anderen Erkrankungen vorkommen und das Vorhandensein einer Aorteninsufficienz vortäuschen?

Wenn die Aortenklappen unvollständig schliessen, strömt bei der Diastole Blut aus der Aorta in den linken Ventrikel zurück, wodurch das diastolische Geräusch erzeugt wird. Im Allgemeinen ist man berechtigt, aus einem solchen Geräusch auf das Vorhandensein einer Insufficienz der Aortenklappen zu schliessen, auch einer relativen, in Folge von starker Erweiterung des Conus arteriosus, und gewohnt, bei weiterer Untersuchung auch die übrigen Symptome zu finden. Da ein organisches Geräusch hier gar nicht anders entstehen kann, so bleibt nur die Frage nach dem Vorkommen accidenteller Geräusche. Diese ist nun bis vor nicht langer Zeit in den Lehrbüchern meist gar nicht berührt, oder fast vollständig verneint worden. Nach Landois[1]) liegen den diastolischen Geräuschen **stets** anatomische Veränderungen des Herzens zu Grunde, während dies bei den systolischen nicht immer der Fall zu sein braucht. Guttmann[2]) äussert sich ähnlich,

während es nach Gerhard[3]) als Regel gilt, dass die accidentellen Geräusche nur bei Systole, und wohl auch nur an der Mitralis, kaum je bei der Diastole auftreten. Demgegenüber veröffentlichte Litten[4]) das Vorkommen von diastolischem Geräusch im Bereiche der für die Aortentöne charakteristischen Stellen in Fällen, wo sonst keine Zeichen der Aorteninsufficienz vorlagen, wo auch die Section vollständige Intactheit der Klappen ergab. Er hält das Geräusch für fortgeleitet aus der Vena cava inferior (bei der Discussion erwähnte Leyden eines analogen Falles). Einen ähnlichen Fall beschreibt Duroziez[5]). Sahli[6]) konnte bei mehreren Patienten genau nachweisen, dass ein diastolisches Geräusch im II. Intercostalraum, neben dem Sternum rechts, nach der Clavicula zu lauter wurde und einfach fortgeleitetes Nonnengeräusch aus der Vena jugularis war. Alle diese Autoren waren, als sie zum ersten Male dieses Geräusch hörten, erstaunt, keine weiteren Symptome von Insufficienz der Aortenklappen zu finden. Viel häufiger, als bei diesen vereinzelt dastehenden Fällen, wo accidentell-diastolische Geräusche an den Aortenklappen sich finden, kann man umgekehrt das Fehlen eines diastolischen Geräusches beobachten, wo man es nach den übrigen Erscheinungen sicher zu erwarten berechtigt wäre. Fälle dieser Art, wo also **alle charakteristischen Symptome der Aorteninsufficienz am Circulationsapparat vorhanden sind, ein diastolisches Geräusch über der Aorta aber fehlt,**

hat Herr Prof. Litten mit dem Namen **Pseudoaortenin-sufficienz** belegt.

In allen Lehrbüchern werden bei der Besprechung der Aorteninsufficienz einzelne dieser Erscheinungen mehr oder minder vollständig beschrieben, bei den meisten aber hinzugefügt, dass sie nicht pathognomonisch wären und erklärt, warum sie auch anderswo vorkommen können. Unter den vielen Fällen, in denen sie mehr oder minder ausgeprägt und vollkommen vorhanden sind, und wie sie in der ein oder anderen Weise fast täglich in der Litten'schen Poliklinik zur Beobachtung kommen, zeichnen sich aber gewisse dadurch aus, dass sie den Untersucher geradezu nöthigen, eine Aorteninsufficienz zu vermuthen, und dass, wenn er zu seiner Ueberraschung auch nach starker Bewegung kein diastolisches Geräusch findet, ihm kein anderes Krankheitsbild, dem sie zugezählt werden könnten, zur Verfügung steht.

Eine Dilatation und Hypertrophie des linken Ventrikels kommt ja bei vielen Krankheiten vor, indessen ist die Aorteninsufficienz dadurch ausgezeichnet, dass die Dilatation eine besonders grosse und tief hinabreichende ist, in ausgesprochenen Fällen nur erreicht von der in Folge von Ueberanstrengung entstandenen.

Doch sehen wir von diesem Symptom als charakteristischem ab, so finden wir daneben noch in allen Fällen Hüpfen der Arterien und Pulsus celer et magnus. Eine Zeit lang galten diese für ausschliess-

liche Eigenthümlichkeiten der Aorteninsufficienz, bis gezeigt wurde, dass sie nicht eine unmittelbare Folge dieser, sondern der Hypertrophie des linken Ventrikels sind, und demgemäss auch überall dort sich finden können, wo diese vorhanden ist; ebenso auch beim Fieber, ohne Hypertrophie, aber bei gesteigerter Thätigkeit des linken Ventrikels. Indessen, auch wenn die sphygmographische Aufzeichnung dieselbe Curvenform ergiebt, muss der Puls der Aorteninsufficienz sich von dem bei anderen, mit Hypertrophie des linken Ventrikels verbundenen Krankheiten noch unterscheiden. Der Pulsus celer kommt dadurch zu Stande, dass aus dem dilatirten Ventrikel eine grössere Menge Blutes von dem hypertrophischen Herzmuskel mit grösserem Druck in die Körperarterien getrieben wird, welche durch die grössere Pulswelle bis in die kleinsten Zweige erweitert werden, wobei zugleich eine Verlängerung und ein Elasticitätsverlust der Arterienwand eintritt, und wodurch wieder eine schnelle Vertheilung des Blutes ermöglicht wird. So finden wir diesen Puls bei Arterienatherom, bei Aortenaneurysma, Schrumpfniere, Basedow'scher Krankheit, Arbeitshypertrophie. Wenn bei diesen der Puls in Bezug auf Celerität und Grösse auch mit dem der Aorteninsufficienz übereinstimmen mag, so muss in der Spannung ein Unterschied vorhanden sein. Die besondere Härte bei Sclerose der peripherischen Arterien liegt auf der Hand; aber bei der Bestimmung, ob ein Puls weich oder hart ist, kommt

es darauf an, ob, und in welchem Grade, diese Eigenschaft während der Pulswelle allein, oder auch während der Arterienruhe wahrgenommen werden kann. Ist aber durch die Arterienwand eine Härte nicht bedingt, so muss, bei gleich starker Herzaction, bei der Aorteninsufficienz während der Ruhe sich die Arterie viel weicher anfühlen, denn hier entweicht sofort nach der Systole eine grössere Menge Blutes durch die undichten Semilunarklappen in den linken Ventrikel, die in allen anderen Fällen von verstärktem und vermehrtem Einströmen in den Arterien bleiben und dieselben härter erhalten muss. Diesen Unterschied hatten wir häufig Gelegenheit, durch gleichzeitige Untersuchung einer Reihe von Kranken, die Hypertrophien aus den verschiedenen angeführten Ursachen darboten, zu constatiren. Viel häufiger noch konnten wir das Hüpfen der Arterien beobachten. Mindestens jeder dritte Patient, junge Leute von 20 Jahren eingeschlossen, der unsere Poliklinik aufsucht, zeigt dieses Phänomen in mehr oder weniger grosser Ausdehnung. Eine Hypertrophie des linken Ventrikels ist oft noch gar nicht nachweisbar, der Puls voll und kräftig. Eine Aorteninsufficienz fällt aber fast stets als solche auf; wohl weil hier die Arterie viel schneller und ausgiebiger sich entleert, spielt sich hier die ganze Bewegung blitzartiger ab, in den meisten anderen Fällen mehr schleppend, die emporgeschleuderte Arterie kehrt langsamer in ihre ursprüngliche Lage zurück.

Ein Symptom, welches grosse Beachtung verdient, ist der Capillarpuls, der unserer Meinung nach durchaus charakteristisch für Aorteninsufficienz ist, allerdings in der Art wie, nicht bloss dass er zu sehen ist; gerade hier kommt es auf die Qualität der Erscheinung ganz wesentlich an. In seiner ersten Mittheilung berichtet Quincke[7]), dass man bei vielen gesunden Menschen, wenn die Nägel zart und durchsichtig sind, bei leichtem, gleichmässigem Druck, oder bei Hochhaltung der Hand, die Pulsation der Capillaren des Nagelbettes am Finger sehen kann. Besser noch sei dies bei Anämischen der Fall, wenn die Herzthätigkeit nicht zu sehr abgeschwächt; günstig wirke grosser Umfang und schneller Ablauf der einzelnen Herzcontraction, ungünstig starke arterielle Spannung und grosse Häufigkeit des Herzschlages, daher sei die Erscheinung je nachdem bei Fieber und Aufregung besonders deutlich, oder weniger gut wahrnehmbar. Bei der Aorteninsufficienz, die durch Grösse und schnellen Ablauf der vom Herzen erzeugten Blutwelle ausgezeichnet, sei auch der schönste Capillarpuls. Später[8]) erklärt Quincke, dass ein durch Reiben erzeugter rother Streifen der Stirnhaut den schönsten Capillarpuls zeigt, und zwar in vielen Fällen, wo schnellender Puls vorhanden, fügt aber hinzu, dass die Wahrnehmung hier doch noch von mancherlei zufälligen Bedingungen abhängig und viel schwieriger sei, als bei den meisten Fällen von Aorteninsufficienz mit energisch arbeitendem

Ventrikel. (Gerhard[9]) erwähnt bei der Besprechung des Capillarpulses diese Stelle nur in Bezug auf die Aorteninsufficienz.) Ausserdem erzählt Quincke, dass er auf das Vorhandensein einer Aorteninsufficienz mehrmals aus der Beobachtung des Capillarpulses allein, ehe er den Kranken sonst untersucht hatte, aufmerksam geworden sei. Solche Fälle erscheinen uns als typisch, und wir sind der Ansicht, dass annähernd deutliche fast ausschliesslich bei Aorteninsufficienz vorkommen, Fälle, bei denen auch der weniger Geübte leicht das Phänomen erkennen kann, bei denen es nicht, wie in den allermeisten anderen, längerer Uebung, besonders guter Beleuchtung und mancherlei zufälliger begünstigender Nebenumstände bedarf.

Gleichzeitig mit dem Capillarpuls an den Nägeln etc., beobachtete Quincke denselben auch im Auge, allerdings nur in ausgesprochenen Fällen von Aorteninsufficienz, und bei demselben Individuum nicht zu jeder Zeit. Nachdem sind hierüber eingehende Studien veröffentlicht, aus denen hervorgeht, dass die Erscheinung zuweilen durch locale Einflüsse bedingt wird (Glaucom, Orbitaltumoren etc.); sonst sah ihn Jacobi[10]) nur bei einzelnen exquisiten Fällen von Aorteninsufficienz, Becker[11]) fast regelmässig bei diesem Klappenfehler, zuweilen auch bei Aneurysmen der Aorta, dies letztere einzelne Mal auch Rählmann[12]), der im Uebrigen bei seinen Beobachtungen an Kranken, sowie Experimenten

an Hunden, arteriellen Puls im Auge **nie** bei Herzhypertrophie **ohne** Klappenfehler, oder bei einfacher Ventrikeldilatation gesehen hat. Ob in den einzelnen Fällen auch Capillarpuls an äusseren Körperstellen vorhanden war, ist aus den Veröffentlichungen nicht ersichtlich, nur in einem Falle berichtet Jacobi, dass der arterielle Puls im Auge nach Darreichung von Digitalis zugleich mit dem vorher deutlichen Capillarpuls in den Nagelbetten verschwand. Berücksichtigen wir, dass von Lebert[13]) schon vor Quincke Capillarpuls bei einem Aneurysma der Aorta an den Wangen beobachtet, dass er auch im Auge bei dieser Affection mehrfach gesehen wurde, so müssen wir zugeben, dass auch in der sonst für Aorteninsufficienz charakteristischen Form einzelne Symptome hier vorkommen können; indessen, wenn diese Erkrankungen derartige Erscheinungen hervorrufen, sind sie meist der Diagnose zugänglich, die einzig mögliche Verwechslung wäre hier auch nur die Insufficienz der Aortenklappen.

Das fühlbare Schwirren über den Carotiden haben wir bisher constant bei dieser gefunden, und fast ausschliesslich hier, zuweilen auch bei stark Fiebernden gefühlt. In seiner Intensität ist es, wie der Capillarpuls, bei demselben Kranken zu verschiedenen Zeiten verschieden.

Sehen wir von den über den Aortenklappen selbst wahrnehmbaren Erscheinungen ab, so können, wie aus dem bisher Gesagten hervorgeht, einzelne Symptome der Insufficienz der Aortenklappen auch sonst bei einer Dilatation und Hypertrophie des linken Ventrikels vorkommen. Sie zeigen aber gewisse Charaktere, die man, besonders wenn alle besprochenen Erscheinungen vorhanden sind, **nur** bei Aorteninsufficienz zu finden gewohnt ist.

Wenn aber einzelne der genannten Erscheinungen: Pulsus celer, Hüpfen der Arterien, fühlbares Schwirren über den Carotiden, Capillarpuls, in ähnlicher Weise am Circulationsapparat auch sonst bei Hypertrophie des linken Ventrikels isolirt vorkommen, oder durch mehrere angedeutet, so ist für unsere Fälle charakteristisch **das ausnahmslose Vorkommen sämmtlicher vier Erscheinungen,** wobei das Flammen des Capillarpulses und die blitzartige Bewegung der hüpfenden Arterien auf's Prägnanteste an die **ausgesprochensten** Fälle der Aorteninsufficienz erinnern, **sowie ausserdem und ganz besonders** die **laut** und **accentuirt klappenden Töne an der Aorta, namentlich die Accentuität des II. Tones.** (Aber **nie,** auch nicht bei stärkster Bewegung **Geräusch.**) Der Befund am Augenhintergrund entsprach stets dem bei wirklicher Aorteninsufficienz.

Fall I.

Der Eisendreher Carl G., 27 Jahre alt, giebt an, von gesunden Eltern zu stammen und keine besonderen Krankheiten gehabt zu haben. — Er kommt wegen eines Magenleidens zur Poliklinik, welches vor 4 Jahren plötzlich aufgetreten sein soll. Fast nach jeder Mahlzeit Erbrechen, beständig Schmerzen in der Magengrube, grosse Schwäche. Nach entsprechender Diät besserte sich das Leiden, trat aber in jedem Sommer wieder auf, mit denselben Beschwerden. Ausserdem klagt G. zuweilen über Schwindelgefühl, besonders bei schnellen Körperwendungen.

Status praesens (15. VI. 1893): Grosser schlanker Mann, von kräftigem Knochenbau, guter Musculatur, geringem Fettpolster.

Gesicht mager, blass, nicht cyanotisch; Ausdruck natürlich, Blick frei.

Haut frei von Exanthemen und Oedemen, trocken, Temperatur nicht erhöht.

Puls in gut gefüllter, weicher Art. radialis celer et altus, regelmässig, 76 in der Minute.

Hüpfen der Art. art. radialis, brachialis und der Carotiden, über welchen deutliches Schwirren zu fühlen. Schöner Capillarpuls an den Fingernägeln und roth geriebener Stirnhaut. Spitzenstoss im V. Intercostalraum, 1 fingerbreit innerhalb der Mammillarlinie.

Herzdämpfung vom linken Sternalrand bis zur Stelle des Spitzenstosses, oben bis zur Mitte der IV. Rippe.

Herztöne laut und rein, über den Aortenklappen scharf accentuirt, besonders der zweite. Auch nachdem der Patient mehrmals ein Paar hohe Treppen auf und ab gelaufen, tritt kein Geräusch auf, die Herzthätigkeit ist nur beschleunigt, die Töne sind lauter, die Aortentöne erscheinen etwas klingend.

Lungen geben lauten reinen Schall, und zeigen reines vesiculäres Athmen. Obere Lebergrenze oberer Rand der VI. Rippe, das Zwerchfellphänomen reicht bei tiefer Inspiration von da bis zum unteren Rand der VIII. Es besteht eine beträchtliche Ectasia ventriculi, Plätschern bis 2 fingerbreit unterhalb des Nabels.

Fall II.

Der 54jährige Former H. M. stammt angeblich aus gesunder Familie, überstand mit 8 Jahren Lungenentzündung, war dann bis zum Auftreten seines jetzigen Leidens stets gesund. Er hatte immer schwer zu arbeiten und empfand seit etwa 8—9 Jahren nach besonders grossen Anstrengungen häufiger Schwindelgefühl und einen stechenden Schmerz in der Gegend der Herzspitze; nach wenigen Minuten waren solche Anfälle meist wieder geschwunden. Sie wiederholten sich

in Zeiträumen von mehreren Wochen, wurden allmählich häufiger und dauerten länger an. Dabei wurde M. immer schwächer, litt viel an Kurzathmigkeit, konnte schliesslich keine schwere Arbeit mehr leisten und ist jetzt seit etwa einem Jahre gänzlich ausser Arbeit. Er hat viele Aerzte und Kliniken consultirt und ist meist mit Digitalis behandelt worden.

Status praesens (am 15. V. 1893): M. ist ein grosser, starkknochiger Mann von mässiger Musculatur und geringem Fettpolster. Das Gesicht ist fahl blass, Lippen und Wangen stark cyanotisch; es ist etwas abgemagert, leicht gedunsen. Der Ausdruck ist stark dyspnoisch, Blick frei.

Haut blass, frei von Exanthemen und Oedemen, trocken, geschmeidig, Temperatur nicht erhöht.

Puls in mittelweiter, nicht sclerotischer Art. radialis ausgesprochen **celer et altus** (s. Fig. 1), regelmässig, 84 in der Minute.

Starkes Hüpfen der oberflächlicheren Arterien, besonders Radialis und Carotis, die ganze Gegend oberhalb der Schlüsselbeine wird bei jeder Systole weit vorgewölbt, um sofort wieder jäh einzusinken.

Schwirren über den Carotiden schon bei oberflächlicher Betastung sehr deutlich zu fühlen.

Capillarpuls an den Nägeln und besonders schön an einem roth geriebenen Streifen der

Stirnhaut, der einen Moment nach der Systole des Herzens tiefdunkelroth wird und leicht anschwillt, und gleich nach der Diastole wieder abblasst. An den Rändern sieht man deutlich das Einströmen des Blutes, das Ganze macht, besonders wenn der Streifen etwas zackig, den Eindruck des Flackerns einer Flamme.

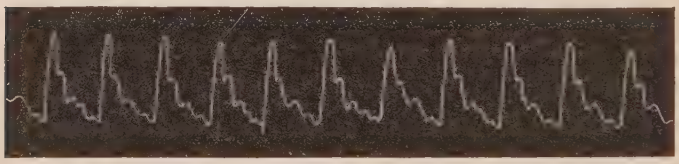

Fig. 1.
Pulscurve zu Fall II.

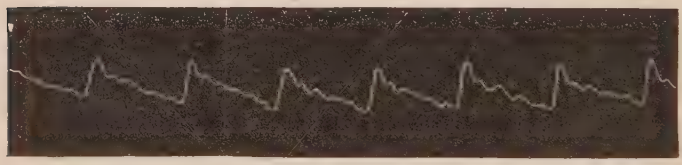

Fig. 2.
Die mit demselben Apparat aufgenommene Pulscurve eines kräftigen gesunden Mannes.
Herr Dr. Cowl hatte die Liebenswürdigkeit, diese Curven mit dem von ihm modifizirten Dudgeon'scen Sphygmographen persönlich aufzunehmen.

Ophthalmoskopisch kann man ebenfalls den Capillarpuls deutlich wahrnehmen.

Der Thorax ist ausgesprochen fassförmig, die Herzgegend zeichnet sich nicht besonders ab.

Spitzenstoss im VI. Intercostalraum, 3 fingerbreit ausserhalb der Mammillarlinie sicht- und fühlbar, stark hebend.

Herzdämpfung ist wegen Volumen pulmonum auctum nur in geringem Grade zu erhalten, und zwar vom linken Sternalrand bis zur Mammillarlinie, oben bis zur IV. Rippe.

Herztöne überall vollkommen rein, die Aortentöne viel lauter als die über den anderen Klappen, der zweite scharf klappend und accentuirt.

Ueber der Carotis hört man 2 reine Töne, über der Femoralis arteriodiastolisches Blasen.

Mehrmaliges schnelles Treppensteigen führt zu äusserster Dyspnoe, auch werden alle Erscheinungen am Circulationsapparat sehr verstärkt, alle Herztöne bleiben aber vollkommen rein.

Ueber den Lungen Schachtelton; überall katarrhalische Geräusche. Oberer Leberrand entspricht dem oberen Rand der VIII. Rippe. Das Zwerchfellphänomen reicht von ebenda bis zur Mitte der IX.

Die übrigen Organe bieten nichts Auffälliges, Urin ist frei von pathologischen Bestandtheilen.

Es erscheint uns erwähnenswerth, dass der Patient, der, ein sehr intelligenter Mensch, über sein Leiden gut informirt ist, gleich bei der Aufnahme angab, dass er schon in verschiedenen Kliniken wegen Aorteninsufficienz behandelt und schon vor einigen Jahren als ein besonders interessanter Fall den Studenten vorgestellt worden sei, weil bei ihm kein Geräusch gehört würde.

Wir begnügen uns mit der Darstellung dieser beiden Fälle, da alle von uns beobachteten im Grossen und Ganzen dieselben Symptome zeigen.

Es wäre die Frage berechtigt, ob wir es in diesen Fällen nicht mit wirklichen Insufficienzen der Aortenklappen zu thun haben, bei denen nur aus irgend welchem Grunde kein diastolisches Geräusch zu hören ist. Darüber, dass, wenn der Klappenverschluss unvollständig geschieht, ein Geräusch entstehen muss, ist wohl kein Zweifel, es könnte sich nur darum handeln, dass es in seiner Intensität zu gering sei, um wahrgenommen werden zu können, oder dass es verdeckt wäre. Fälle ersterer Art sind unseres Wissens, nicht bekannt; wenn auch in der Ruhe kein Geräusch vorhanden ist, so gelingt es doch dadurch, dass der Kranke anstrengende Bewegungen macht, ein solches hervorzurufen. Litten erwähnt diese Beobachtung, ebenso Botkin, und Dehio[14]) beschreibt einen solchen Fall, bei dem noch besonders beachtenswerth ist, dass bei Anstrengung das diastolische Geräusch auftrat, zugleich mit den übrigen Erscheinungen der Aorteninsufficienz, während sie allesammt, bis auf die Hypertrophie des linken Ventrikels, in der Ruhe fehlten.

Verdeckt könnte das diastolische Geräusch über der Aorta nur durch einen Tumor sein, und der müsste, wenn er an allen Stellen, an denen das Geräusch im

Allgemeinen zu hören ist, zwischen Herz und Thoraxwand sich ausbreitete, sicherlich durch die Percussion einerseits und andrerseits durch die Abschwächung bezw. Unterdrückung aller auscultatorischen Phänomene erkennbar werden, denn die Vermuthung auf ein fettig etc. degenerirtes Herz würde durch den Puls und die übrigen Circulationserscheinungen ausgeschlossen sein.

Man könnte noch an Volumen pulmonum auctum denken, doch sagt z. B. Gerhard[15]) nur, dass, wenn in Folge von Emphysem eine Lungenschicht von beträchtlicher Dicke die Aorta von der Brustwand trennt, das Rauschen an der Herzspitze stärker als in der Aortengegeud erscheinen kann.

Wir waren lange Zeit in der Poliklinik in Zweifel, ob nicht besondere Verhältnisse der Klappen, etwa eigenartig gelagerte Wucherungen, oder compensatorisch erweiterte Klappen, das Zustandekommen eines Geräusches verhinderten. Zur Klärung dieser Frage trug ein Fall[16]) bei, der von Litten und ziemlich gleichzeitig von Leyden als ausgesprochene Aorteninsufficienz diagnosticirt wurde, und bei dem man, als er wenige Wochen später wegen Anfällen von Angina pectoris auf die I. medicinische Klinik kam, weder ein Geräusch, noch Pulsus celer etc. fand. Einige Zeit darauf starb der Mann plötzlich in einem Anfalle von Angina pectoris, und bei der Section zeigte sich einerseits eine derartige Verkalkung der Coronararterien des Herzens, dass sie nicht

einmal für eine dünne Stricknadel durchgängig waren, andrerseits eine erhebliche Schliessungsunfähigkeit der Aortenklappen, die aber dadurch ausgeglichen wurde, dass eine grosse Wucherung, die von einer Klappe ausgehend, frei in die Aorta hineinragte, sich bei der Diastole auf den Spalt der Klappen legte, so dass derselbe vollständig geschlossen wurde. Der Unterschied der Diagnosen war somit in interessanter Weise erklärt, die Wucherung hatte eben zur Zeit der poliklinischen Beobachtung den Spalt noch nicht völlig auszugleichen vermocht. Durch diese Feststellung wurde unsere vorhin angedeutete Vermuthung hinfällig, denn es zeigte sich, dass zwar eine Wucherung das diastolische Geräusch bei einer Aorteninsufficienz zu verhindern vermag, dass aber gleichzeitig dann die Insufficienz als solche nicht mehr vorhanden ist, dass auch die peripherischen Erscheinungen damit schwinden.

Dass wir aber von Seiten der Aortenklappen nichts zu erwarten brauchen, sahen wir, nachdem wir seit Jahren die Eigenthümlichkeiten des Symptomencomplexes beobachtet hatten, als wir zum ersten Mal Fälle dieser Art zu seciren Gelegenheit hatten. Die erste Section fand vor längerer Zeit statt bei einem Patienten, der ein ausgesprochenes Bild unserer Krankheit dargeboten hatte und an einer intercurrirenden Krankheit gestorben war. Der linke Ventrikel war dilatirt und hyper-

trophisch, die Aortenklappen vollständig rein, die Papillarmuskeln nicht abgeplattet. Leider ist aus dem Protokoll nicht ersichtlich, ob die Wasserprobe gemacht worden ist.

Bei dem zweiten Fall handelte es sich um einen 43jährigen Maschinenbauer, der ausserdem an Lebercirrhose litt. Herr Dr. Sternberg hatte seit etwa zwei Jahren sowohl diese Krankheit festgestellt, als auch alle Symptome der Aorteninsufficienz, wobei ihm auffiel, dass nie ein diastolisches Geräusch zu hören war. Er bat Herrn Professor Litten um seine Ansicht, der ihm im Uebrigen beistimmte, nur in Bezug auf die Circulationserscheinungen eine Pseudoaorteninsufficienz annehmen zu müssen glaubte. Als später der Kranke starb, gelang es uns, durch die liebenswürdige Beihülfe des Herrn Dr. Sternberg von den Angehörigen die Erlaubniss zur Section zu erhalten. Der Tod war in Folge einer Perityphlitis eingetreten, ausserdem bestand hochgradige Lebercirrhose. Der rechte Ventrikel in geringem Masse, der linke sehr erheblich dilatirt, verhältnissmässig geringe Hypertrophie. Die Aortenklappen ganz unversehrt, auch nicht compensatorisch erweitert, die Wasserprobe fällt positiv aus, die Klappen schliessen vollständig. Papillarmuskeln nicht abgeflacht. Aorta zeigt keine Veränderungen, nur erscheint sie etwas eng ($6^1/_2$ cm bei nahezu 1,90 m Körperlänge).

Was ergiebt sich nun aus diesem Befund für unsere

Betrachtungen? Der Lebercirrhose ist ein Einfluss auf die Circulation in dem Sinne der beobachteten Erscheinungen von vornherein nicht zuzusprechen. Fest steht die Dilatation und Hypertrophie des linken Ventrikels, der keine Insufficienz der Aortenklappen zu Grunde liegt. Kein Emphysem, keine Arteriosclerose; da der Mann Maschinenbauer war, so ist eine Ausdehnung in Folge von Ueberanstrengung, bezw. fortgesetzter starker Anstrengung wohl anzunehmen.

Ist diese Veränderung des linken Ventrikels nun die alleinige Ursache der Circulationserscheinungen, die zu einer thatsächlichen Verwechslung mit wirklicher Aorteninsufficienz geführt hatten? Wir glauben, diese Frage verneinen zu müssen, abgesehen von unseren früheren Erörterungen auf Grund eingehender, in ihren Endresultaten noch nicht abgeschlossener Untersuchungen, die Herr W. Becher in unserer Poliklinik an einer grossen Zahl von Steinträgern und anderen, die schwersten Arbeiten verrichtenden Leuten vorgenommen hat. Hier hat sich ein überraschend häufiges Vorkommen vergrösserter Herzen gezeigt, in den meisten Fällen auch die dadurch bedingten Circulationserscheinungen, einzeln, oder zu mehreren, aber nie alle zusammen, Pulsus celer, Hüpfen peripherischer Arterien, Pulsus vibrans und Capillarpuls in der Form, wie sie für Aorteninsufficienz charakteristisch sind, und in keinem Falle die eigenthümliche Accentuität der Aortentöne. Fälle, bei denen eine Vergrösserung des Herzens

mit Degenerationsvorgängen einhergeht, haben wir selbstverständlich nicht mit in Betracht gezogen.

Wir haben also ein Krankheitsbild vor uns, welches den Eindruck einer Aorteninsufficienz hervorruft, mit keiner anderen Krankheit verwechselt werden kann, aber nicht auf einer Schliessungsunfähigkeit der Aortenklappen beruht.

Woher aber diese eigenthümlichen Erscheinungen? Wir sind der Ansicht, dass sie zum Theil durch die Weite, bezw. Enge, sowie durch die Elasticitätsverhältnisse der Arterien bedingt sind. Bemerkenswerth erscheint uns hierfür die geringe Weite der Aorta in dem zur Section gekommenen Fall, sowie die Thatsache, dass Quincke in seiner letzten Publication über den Capillarpuls wieder besonders das Vorkommen bei Chlorotischen hervorhebt. Andrerseits hat schon Traube darauf hingewiesen, dass im Fieber zuweilen Pulsus celer und Klopfen der Carotiden beobachtet werden; wir haben im Fieber den Pulsus vibrans gefühlt und Quincke, der dabei den Capillarpuls sah, vermuthet, dass dies eine Folge von nervösen und muskulären Aenderungen der Herzthätigkeit sei. In gewisser Uebereinstimmung damit sind wir der Ansicht, dass einerseits die anatomischen, andrerseits die Innervationsverhältnisse der Arterien speciell, wie auch des Herzmuskels, die Ursachen der Erscheinungen sind, deren Besonderheit wir in dem Namen Pseudoaorteninsufficienz ausgedrückt zu

sehen glauben. Wir hoffen, dass es uns gelingen wird, diese Ansicht in einzelnen Punkten experimentell zu stützen.

Auch an dieser Stelle ist es mir eine angenehme Pflicht, Herrn Professor Dr. Litten, meinem hochverehrten Lehrer und Chef, für die Anregung zu dieser Arbeit und mancherlei Unterstützung bei der Anfertigung, meinen wärmsten Dank auszusprechen.

Litteratur.

1. Landois, Lehrbuch der Physiologie des Menschen. VI. Aufl., S. 103.
2. Guttmann, Lehrbuch der klinischen Untersuchungsmethoden.
3. Gerhard, Lehrbuch der Auscultation und Percussion. IV. Aufl., S. 204.
4. Litten, Verhandlungen des Vereins für innere Medicin. Deutsche med. Wochenschrift 1887, S. 113.
5. Durozier, „Du souffle veineux simulant l'insuffisance aortique". L'Union Médicale 1885, No. 126.
6. Sahli, „Ueber das Vorkommen und die Erklärung accidenteller diastolischer Herzgeräusche". Correspondenz-Blatt für Schweizer Aerzte 1885, No. 11.
7. Quincke, „Beobachtungen über Capillar- und Venenpuls". Berl. klin. Wochenschrift 1868, S. 357.
8. Quincke, „Beiträge zur Entstehung der Herzgeräusche". Berl. klin. Wochenschrift 1870, S. 263.
   Quincke, „Ueber Capillarpuls und centripetalen Venenpuls". Berl. klin. Wochenschrift 1890, No. 12.
9. Gerhard, Lehrbuch der Auscultation und Percussion. IV. Aufl., S. 60.
10. Jacobi, „Studien über die Circulation im Auge". Gräfe's Archiv für Ophthalmologie Bd. 22, S. 111.
11. Becker, „Ueber die sichtbaren Erscheinungen der Blutbewegung in der menschlichen Netzhaut". Gräfe's Archiv für Ophthalmologie Bd. 18, S. 206.

12. Rählmann, „Ueber einige Beziehungen der Netzhautcirculation zu allgemeinen Störungen des Kreislaufs“. Virchow's Archiv Bd. 102.
13. Lebert, Handbuch der praktischen Medicin. IV. Aufl. Bd. 1, S. 746.
14. Dehio, „Inconstanz des diastolischen Herzgeräusches bei Insufficienz der Aortenklappen“. Petersburger med. Wochenschrift 1888, No. 50.
15. Gerhard, Lehrbuch der Auscultation und Percussion. IV. Aufl. S. 299.
16. Leyden, Deutsche medicinische Wochenschrift 1892, S. 970.

Thesen.

I.

Ueber der Aorta kommen diastolische Geräusche auch accidentell vor.

II.

Durch die Zuziehung von Laien zur Beurtheilung Geisteskranker würde eine neue Gattung von Curpfuschern geschaffen werden.

III.

Durch die Errichtung eines Mädchengymnasiums in Berlin steht zu hoffen, dass in absehbarer Zeit wissenschaftlich hinreichend vorgebildete Frauen dem Studium der Heilkunde zugeführt werden und ihnen Gelegenheit geboten wird, das Feld der praktischen Anwendung der medicinischen Wissenschaft im Dienste der Menschheit zu verbreitern.

Lebenslauf.

Der Verfasser, Rudolf Lennhoff, ist geboren zu Lüdenscheid in Westfalen am 24. Januar 1866. Er erhielt seine erste Schulbildung auf dem dortigen Realprogymnasium, bestand Ostern 1882 daselbst die Reifeprüfung, erwarb sich Ostern 1884 das Reifezeugniss am Realgymnasium zu Hagen und, nachdem er sich einige Zeit einem industriellen Berufe gewidmet, Ostern 1887 am Gymnasium zu Hamm in Westfalen. Dann studirte er Medicin in Berlin, bestand März 1889 daselbst die ärztliche Vorprüfung, war das nächste Semester in Kiel, woselbst er auch der ersten Hälfte seiner Dienstpflicht bei der 12. Compagnie Infanterie-Regiments Herzog von Holstein, Holsteinsches No. 85 genügte. Von Michaelis 1889 an studirte er wieder ununterbrochen in Berlin, bestand am 28. Juli 1891 das Examen rigorosum und beendete am 19. Juni 1892 das Staatsexamen. Vom 1. September 1892 bis 1. März 1893 diente er als Einjährig-Freiwilliger Arzt beim Kaiser Alexander-Garde-Grenadier-Regiment No. I zu Berlin. Seit dem 1. October 1892 ist er Assistent der Poliklinik für innere Krankheiten des Herrn Professor Dr. Litten.

Während seiner Studienzeit hörte er die Vorlesungen, Curse und Kliniken folgender Herren:

Bardeleben, v. Bergmann, du Bois-Reymond, Döring, Edlefsen (Kiel), Fasbender, Fräntzel, Gerhardt, Goldscheider, Gusserow, Hartmann (†), Helmholtz, Hertwig, v. Hofmann (†), Joseph, Klemperer, Liebreich, Litten, Leyden, Martin, Mittermeyer, Olshausen, Pinner, Saurenhaus, Schulze, Schweigger, Schwendener, Virchow, Waldeyer.

Allen diesen seinen verehrten Lehrern sagt der Verfasser seinen wärmsten Dank.